

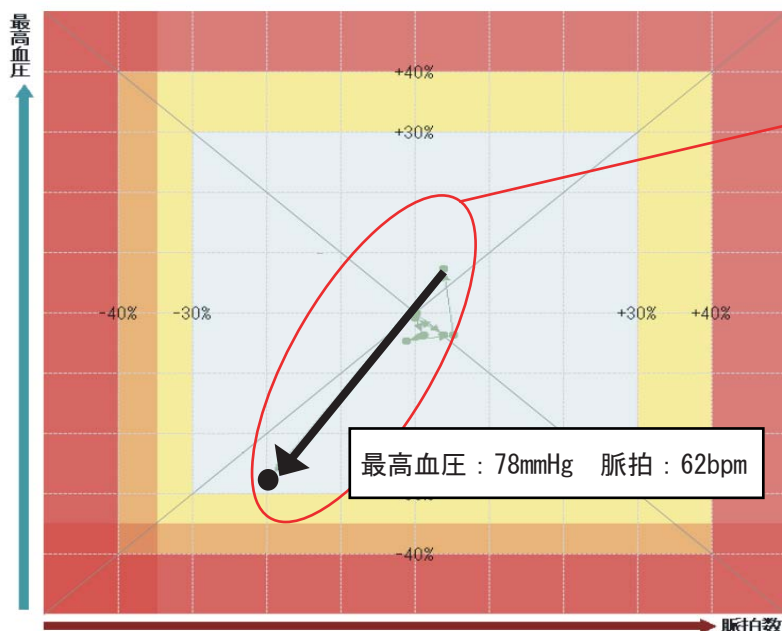
## Point 素早い対応 まず患者を確認

来院時、少し青白い顔をしていたこともあり、モニタ・治療名人を装着し治療を開始。処置前に抜歯をすることを告げたのがストレスになったのか、処置中に急激な血圧低下・脈拍減少が見られた。患者様を確認したところ、「少し気分が悪い」ということで、水平位にして酸素を投与し、安静状態でしばらく様子を見た。血圧・脈拍ともに回復し、安定してきたため、予定通り抜歯を実施できた。

いち早く脳貧血の兆候を察知し、対応できるということは、患者の負担も少なく回復が早い。また歯科医側も落ち着いた対応ができるなどもメリットがある。

25才 女性 左下8番抜歯 全身既往 特になし

基点値 最高血圧：107mmHg 脈拍：77bpm



急激な血圧低下・脈拍減少

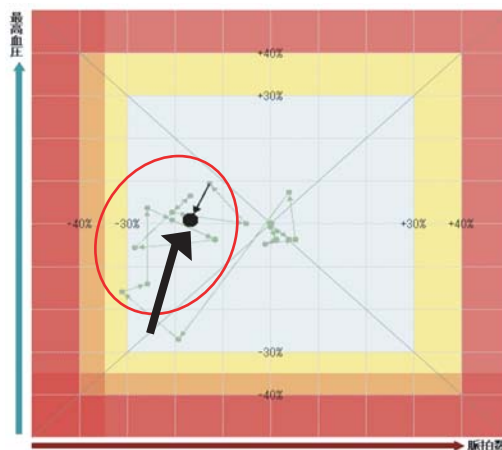
患者を確認

「少し気分が悪い」とのこと

水平位にして安静状態でしばらく様子を見る  
酸素3ℓ

測定時間	SYS (mmHg)	DIA (mmHg)	MAP (mmHg)	PR (bpm)	SpO2 (%)	RPP (×1000)
11:28	107	63	83	77	100	8.2
11:31	103	63	87	80	100	8.2
11:36	106	64	82	77	100	8.2
11:41	103	61	91	78	100	8.0
11:46	102	65	88	76	98	7.8
11:51	103	68	87	81	100	8.3
11:58	115	70	90	80	98	9.2
12:02	78	51	66	62	94	4.8
12:05	90	51	68	53	85	4.8
12:06	92	55	79	57	100	5.2
12:11	111	61	86	57	--	6.3
12:17	108	64	82	61	91	6.6
12:21	103	60	82	68	98	7.0
12:26	102	66	78	62	96	6.3
12:31	101	61	82	55	100	5.6
12:36	114	70	89	64	100	7.3
12:41	110	70	91	61	100	6.7
12:46	109	71	91	64	100	7.0
12:51	107	70	89	73	100	7.8
12:56	117	73	93	67	100	7.8
13:01	108	62	96	64	100	6.9

確認



早めの対応で回復し、予定通り抜歯を実施

SYS: 最高血圧 DIA: 最低血圧 MAP: 平均血圧 PR: 脈拍数 RPP: 最高血圧 × 脈拍数